# Ueber die Behandlung traumatischer Oesophagusstenosen.

---

Inaugural-Dissertation

zur

Erlangung der Doktorwürde

in der

**gesamten Medizin**

verfasst und einer

**Hohen medizinischen Fakultät**

der

**Kgl. Bayr. Ludwig-Maximilians-Universität zu München**

vorgelegt von

**Anton Graf,**
Medizinalpraktikant aus Deggendorf.

**München 1907.**
K. Hof- und Universitätsbuchdruckerei von Dr. C. Wolf & Sohn.

# Ueber die Behandlung traumatischer Oesophagusstenosen.

---

Inaugural-Dissertation

zur

Erlangung der Doktorwürde

in der

**gesamten Medizin**

verfasst und einer

**Hohen medizinischen Fakultät**

der

**Kgl. Bayr. Ludwig-Maximilians-Universität zu München**

vorgelegt von

**Anton Graf,**
Medizinalpraktikant aus Deggendorf.

ACAD. LUGD BAT. BIBL.

**München 1907.**
K. Hof- und Universitätsbuchdruckerei von Dr. C. Wolf & Sohn.

Gedruckt mit Genehmigung der medizin. Fakultät der Universität München.

*Referent: Herr Geh. Rat Prof. Dr. Ritter von Angerer.*

*F. Marianne v. Streber*

*in Verehrung und Dankbarkeit*

*gewidmet.*

Bevor ich über die Behandlung traumatischer Oesophagusstenosen spreche, sei mir gestattet über deren Aetiologie und Diagnose einige einleitende Worte vorauszuschicken.

Der Begriff des Traumas schliesst als Aetiologie ohne weiteres eine ganze Reihe von Ursachen aus, die wir nicht selten für Oesophagusstenosen verantwortlich machen müssen, wie alle Arten von Tumoren, unter ihnen am häufigsten das Carcinom, ferner ulcus rotundum oesophagi, oder Varixbildung bei Lebercirrhose. Eine traumatische Stenose kann ja nur verursacht sein entweder 1. durch eine Verätzung der Speiseröhre, sei es mit Säuren oder, wie es häufiger vorkommt mit Laugen, oder 2. durch einen Fremdkörper, der entweder direkt, in dem Oesophagus stecken blieb und ihn so unwegsam machte oder durch eine stenosierende Narbe, die auf eine Epithelverletzung hin sich bildete. Andere Tumoren sind wohl der von Natur aus geschützten Lage des Oesophagus zufolge ausgeschlossen oder haben wenigstens keine Stenose zur Folge.

Wie diagnostizieren wir nun eine bestehende oder im Entstehen begriffene Oesophagusstenose?

Vor allem werden die subjektiven Symptome, die der Patient uns klagt, verbunden mit der aus der Anamnese ja meist unzweifelhaft zu konstatierenden Tatsache, dass ein Trauma im obengenannten Sinne stattfand, unser Augenmerk sich sofort auf den Oesophagus richten lassen. Wir werden Klagen hören, dass das Schlucken grösserer Bissen Schmerze, dass es unmöglich sei, ja dass selbst flüssige Nahrung, ja ein

Schluck Wasser nur unter Schmerzen und mit grösster Mühe genossen werden können. Dabei wird in hochgradigen Fällen ein Regurgitieren des Geschluckten stattfinden. Ob dieses sofort oder erst nach einigen Sekunden eintritt, wird von dem Sitz der Stenose abhängen. Bei längerem Bestand einer solchen wird auch die grosse Abmagerung, die sich durch keinen sonstigen Befund erklären liesse, auf eine Behinderung der Zuführung der nötigen Nahrung schliessen lassen.

Natürlich können solche Beschwerden nur verursacht sein durch ein Hindernis, das, in dem Ösophagus gelegen, den Speisen den Weg zum Magen versperrt. Die Aufgabe des Arztes ist es nun, sich über den Sitz und die Art des Hindernisses Aufschluss zu verschaffen; denn ohne diese Erkenntnis ist es ihm unmöglich, eine rationelle Therapie einzuschlagen.

In den allermeisten Fällen wird es genügen, vorerst einmal eine Magensonde einzuführen, um zu sehen, wie weit sie ohne Widerstand zu gelangen vermag. Man hat somit die Sicherheit, dass eine Stenose wirklich als vorhanden gegeben ist und zweitens ist man orientiert, in welcher Tiefe dieselbe ungefähr sitzt.

Nun gibt es Fälle, in denen man von vornherein nicht weiss, ob eine Sondierung nicht Schaden bringen wird; man denke nur, dass neben einer vermutlichen traumatischen Striktur ein vermutliches Aneurysma vorhanden ist. Für solche Fälle gab W. Pauli im medizinischen Klub in Wien 1900 (9. Juni) folgende Methode zum objektiven Nachweis bekannt: „Man gibt einem solchen Patienten vorerst 80—100 ccm einer Weinsäurelösung zu trinken. Lässt man nun nach 20 Minuten eine Lösung von Natrium Bicarbonicum nachtrinken, so findet die chemische Reaktion zum Teil noch in der Speiseröhre statt, und die Flüssigkeit schäumt zum Munde heraus. Bei Stenosen im oberen Abschnitt findet das natur-

gemäss sofort nach dem Trinken statt, bei tiefersitzenden etwas später, bei normaler Speiseröhre ist diese Erscheinung natürlich niemals zu beobachten.“

Wenn nun auch diese Methode von vornherein als eine ungenaue bezeichnet werden muss, weil doch die Berechnung, wie tief nun wirklich die Stenose sitzt, wenn das Überschäumen nach einer bestimmten Zeit erfolgt, immer nur eine schätzungsweise sein kann, so ist sie meines Erachtens doch nicht so ohne weiteres zu verwerfen, ja ich glaube, dass man z. B. manches Mal bei recht unbändigen kleinen Kindern damit leichter und sicherer zu einem Resultat kommen kann, als mit der mit oft unglaublichen Schwierigkeiten verknüpften Sondierung. So teilt L. Roemheld, vormals Assistent der Universitäts-Kinderklinik in Heidelberg, im Zentralblatt für innere Medizin 1898 Nr. 2 einen Fall mit, bei dem es ihm wegen der Unbändigkeit des vierjährigen Knaben einfach unmöglich war, nachdem er eine Magenfistel angelegt, vom Munde her eine Dauersonde einzuführen. Zur Diagnose bei Kindern finde ich also dieses Vorgehen sehr empfehlenswert.

Freilich führen beide Methoden, die Sondierung mit einer Magensonde und der von Pauli angegebene Nachweis nur zu dem Ergebnis, dass wirklich eine Stenose in einer bestimmten Höhe vorliegt. Wir wissen dabei aber noch nichts über die eigentliche Ursache der Striktur, über die Art der Stenose ob sie eine totale oder doch nur eine relative ist, über ihre Lage etc. In den leichten und mittelschweren Fällen, überall dann also, wo die Striktur keine totale ist, wird es uns mit Sonden verschiedenen Kalibers gelingen, den Grad der Striktur zu konstatieren. Doch ist das meist eine viel Geduld von seiten des Arztes sowohl als auch noch mehr von der des Patienten erfordernde Arbeit, ja oft kann der Erfolg überhaupt ausbleiben, dann nämlich, wenn, wie es oft vorkommt, Reste von verschluckten und oberhalb der Stenose liegen-

gebliebenen Speisen oder Falten und Buchten der Schleimhaut den Eingang in die Striktur versperren.

Alle diese Schwierigkeiten lassen sich jetzt verhältnismässig leicht überwinden, seit man es durch die Einführung des sogenannten Ösophagoskopes ermöglicht hat, einen genauen Einblick in die jedesmaligen Verhältnisse sich zu verschaffen. Den Apparat werde ich beschreiben, wenn ich seine Verwendung zur Behandlung der Stenosen besprechen werde.

Vorerst möchte ich noch eines weiteren Hilfsmittels gedenken, das man in der Neuzeit zur Diagnose der Ösophagusstriktur zu verwenden lernte, der Durchleuchtung mit Röntgenstrahlen. Zu diesem Zwecke gibt man dem Patienten Wismut entweder in Form eines Breies oder auch mit weichem Brot geknetet zu essen. Das Geschluckte staut sich natürlich oberhalb der Stenose. Rieder in München benützt eine Hohlsonde, in die er eine Metallsonde eingeführt hat und erreicht damit denselben Zweck. Nun bringt man den Patienten in eine Stellung vor die Blende des Röntgenapparates, die es gestattet, zwischen dem Schatten des Herzens und dem der Wirbelsäule hindurch das bei normalen Verhältnissen helle Feld, in dem neben der Luftröhre und den Gefässen auch die Speiseröhre liegt, zu beobachten, also mit einer Drehung um 45°, so dass die Strahlen den Körper von rechts vorne nach links hinten durchdringen. Das metallische Wismut oder die eingeführte Metallsonde wird sich dann als dunkler Schatten oberhalb der betreffenden Striktur erkennen lassen und, wir wissen genau, dass eine Stenose vorhanden ist, und wo sie sitzt.

Nun zu unserem eigentlichen Thema, der Behandlung traumatischer Stenosen!

Ich möchte da vor allem von den Stenosen sprechen, die durch Einkeilung verschluckter Fremdkörper entstehen. Wenn ein Fremdkörper in dem Ösophagus stecken bleiben soll, so ist wohl Hauptbedingung, dass seine Oberfläche uneben, mit

scharfen Zacken und Vorsprüngen versehen sei. So wird ein Fruchtkern oder ein Geldstück, obwohl es nicht gerade zu den Seltenheiten gehört, dass solche geschluckt werden, nur relativ selten die Ursache zu einer Stenose abgeben, da sie dank der Glattheit ihres Äusseren leicht in den Magen befördert werden. Dagegen sind es neben Knochenstücken hauptsächlich künstliche Gebisse oder Teile von solchen, die, wenn sie in die Speiseröhre kommen, sich leicht in der Schleimhaut derselben verfangen, stecken bleiben und sie so ganz unpassierbar machen; denn wenn auch noch neben dem Fremdkörper kleine Spalträume sich finden sollten, so macht die ja bald erfolgende Schwellung der Schleimhaut in kurzem die ganze Passage unwegsam.

Was ist nun in einem solchen Falle zu tun? Natürlich kommt es vor allem darauf an, zu wissen, wie tief der Fremdkörper sitzt. Am günstigsten ist es naturgemäss, wenn das Verschluckte entweder ganz am Anfang oder möglichst nahe dem Ausgang der Speiseröhre sich verfangen hat. Im ersteren Falle wird man vielleicht manuell versuchen, durch einen hervorgerufenen Brechakt den Gegenstand herauszubefördern. Jedenfalls aber wird die Entfernung mit einem geeigneten Instrument ohne zu grosse Schwierigkeiten und ohne Gefahr gelingen. Ein Corpus alienum aber, das bis zur Cardia selbst zu gelangen vermochte, wird unter geringer Nachhilfe, mit wenig Kraftaufwand, so dass keine gefährliche Verletzung gesetzt wird, in den Magen befördert werden können.

So günstig liegen aber die Verhältnisse nicht in allen Fällen. Oft wird es passieren, dass das betreffende Objekt an einer Stelle blieb, die von oben weder manuell noch direkt instrumentell zu erreichen ist und die es auch nicht mehr, besonders wenn der Fremdkörper schon einige Tage sitzt und durch sekundäre Schwellung der Schleimhaut eingekeilt ist, geraten erscheinen lässt, einen Versuch zur gewaltsamen Hinab-

beförderung in den Magen zu machen. In solchen Fällen blieb früher nur übrig, durch eine Operation die Entfernung zu versuchen: Entweder die Ösophagotomie mit Extraktion durch die Wunde oder bei tiefem Sitz wohl gar nur die Gastrotomie mit Extraktion vom Magen aus. Natürlich waren beide Operationen, wenn die Erfolge auch grossenteils sehr günstige waren, immerhin keine ungefährlichen Eingriffe.

Um so bedeutungsvoller ist der Fortschritt, der durch die Einführung des Ösophagoskopes in die Behandlung der Ösophagusstenosen gemacht wurde.

Wie Killian in der Deutschen Zeitschrift für Chirurgie Bd. LVIII, pag. 499 beweist, war Kussmaul der erste welcher schon 1868 Speiseröhre und Magen mittels ungebogener Röhren besichtigte. Nachdem er unter Benutzung des Désormaux'schen Beleuchtungsapparates mittels kurzer Röhren bereits die Besichtigung der oberen Speiseröhrenteile zuwege gebracht hatte, wurde er durch die Schaustellungen eines in Freiburg sich produzierenden „Schwertfressers" dazu angeregt, die Einführung auch langer Instrumente in die Speiseröhre zu versuchen, was ganz gut gelang. — Merkwürdigerweise wurden diese Versuche von Kussmaul und seinen Assistenten nie veröffentlich und somit auch ganz vergessen.

So versuchten nun inzwischen Laryngologen, die mit ihrem Spiegel den Kehlkopf und die Trachea in ihrem Anfangsteil genau zu überblicken vermögen, den Ösophagus auf dieselbe Weise dem Auge zugänglich zu machen. Stork versuchte das mit einer Zange, deren drei Teile, nachdem sie geschlossen eingeführt waren, auseinandergelegt wurden. Treitel benutzte zu demselben Zweck einen Winkelmechanismus. Die beiden Schenkel des Winkels sind gelenkig miteinander verbunden und werden zusammengelegt mit der Spitze eingeführt. Dann werden die oberen Enden durch einen langen Schraubenstiel,

welcher im Munde liegt, auseinandergeschraubt. Der Engländer Bevan benutzte gleich wie Waldenburg eine Röhre. Stork nahm erst eine gegliederte Röhre, dann mehrere Röhren, die teleskopartig ineinandergesteckt eingeführt werden, um dann mittels Mechanismus herausgeschoben zu werden. Mackenzie und Löwe benutzten Röhrenskelette. Aber alle diese Versuche gingen von einem ganz falschen Standpunkt aus; denn wenn es auch gelingt, in den Ösophagus hineinzuleuchten, so genügt das noch nicht. Es ist doch unbedingt nötig, die Speiseröhre Schritt für Schritt abzusuchen, Instrumente zum Abwischen von Schleim, zur Extraktion von Fremdkörpern, von Gewebspartikelchen zu mikroskopischen Untersuchungen, für Sondierung und Erweiterung von Strikturen etc., bequem hineinzubringen.

Mikulicz kam endlich im Verein mit Leiter in Wien, der eigens (1880) zu Kussmaul nach Freiburg gereist war, um ihm seine Apparate vorzulegen, wieder auf den Gedanken, einen starren Tubus einzuführen, dessen unterer Querschnitt mit einem Hartgummimandrin versehen war. Die Beleuchtung wurde mittels eines ausserhalb des Körpers befindlichen reflektierenden elektrischen Lichtes vorgenommen. Von Hacker führte zahlreiche Untersuchungen mit diesem Instrumente aus. Auch Rosenheim arbeitete mit diesem Instrumente.

Eine Änderung gab Störk dem Instrumente, indem er an das starre Rohr unten eine Reihe von Gliedern anbrachte mit seitlichen Nieten. Vorn tragen die Glieder Ausschnitte, während sie hinten in gestreckter Stellung aneinander schlagen. Nach der Einführung wird das Instrument durch Drehungen um 180° und Druck gegen die Wirbelsäure gestreckt. Kelling in Dresden bemühte sich dann weiters eine Verbesserung dieses Instrumentes zu ermöglichen. Auch das Prinzip seines Apparates ist es, das gebogen eingeführte Instrument in eine gerade Form zu bringen; er erreicht es, indem er die konvexe Seite

durch das Anziehen eines Drahtes in die gerade Linie und nicht darüber hinaus überführt. Die detaillierte Durchführung zu beschreiben, kann ich mir wohl ersparen, besonders da Harmer in der Wiener klinischen Wochenschrift 1901, Nr. 35 und 36, sagt, dass die „Einführung desselben eine viel schwierigere und kompliziertere, auch eine gefahrvollere ist, wie die des geraden Rohres und in einer nicht unbeträchtlichen Zahl von Fällen überhaupt nicht gelingt". Er führt an, dass er in 50 Fällen, die er in der Klinik von Chiari ösophagoskopierte, immer mit dem geraden Tubus zuwege kam, ebenso wie Gottstein (Mitteilungen aus den Grenzgebieten der Medizin und Chirurgie, Bd. VI, Heft 4 und 5) unter 100 Fällen 94 Mal. Nur sechsmal misslang es diesem, das gerade Rohr einzuführen. In zwei dieser Fälle kam man dann noch mit dem Kelling'schen Instrument zum Ziel.

Neumayer in München verwendet bei Erwachsenen die Mikulicz-Hacker'schen Tuben. Bei Kindern die Kilian'schen Tuben. Zur Beleuchtung benützt er das Leiter'sche oder Kaspar'sche Panelektroskop oder die Kirchstein'sche Lampe. Er führt die Untersuchung immer in liegender Position des Patienten aus. Der über das Untersuchungsbett überhängende Kopf wird von einem seitlich stehenden oder sitzenden Assistenten von unten her mit den Händen gestützt. Neumayer zieht die Untersuchung im Liegen jener im Sitzen vor, da sie namentlich bei längerer Dauer vollkommene Ruhe von seiten des Patienten sichert und seine Kräfte schont, die bei der Untersuchung im Sitzen durch die notwendige gerade Haltung und durch die aktive Rückwärtsbewegung des Kopfes in hohem Masse in Anspruch genommen werden. Als weiterer grosser Vorteil kommt für ihn dabei in Betracht, dass bei überhängendem Kopfe das Sekret der Mund- und Rachenhöhle nach dem Nasenrachenraume und nach der Nasenhöhle zu abfliesst und somit ein Eindringen desselben in den Kehlkopf

und eine Unterbrechung der Untersuchung durch Husten vollkommen vermieden werden kann.

Man bedenke nun den Vorteil, den dieses Instrument bei der Extraktion eines steckengebliebenen Fremkörpers bietet! Vor allem ist es möglich, die Lage und Gestalt des Objektes genau zu betrachten, man ist nicht genötigt, im Finstern herumzutappen, sondern kann womöglich unter Leitung des Auges mit ein paar Griffen mehr bezwecken, als man vordem überhaupt je fertig gebracht hätte. Ferner ist es möglich, durch das Lumen des Ösophagoskopes Instrumente einzuführen, eventuell Kokainpinselungen zum Zwecke der Abschwellung von Schleimhautpartien, auch Ätzungen mit Lapis und andere therapeutische Massnahmen vorzunehmen.

So beschreibt Stork einen Fall, der den Nutzen des Ösophagoskops in dieser Richtung glänzend dokumentiert. Eine Frau mit einer relativen zikratriziellen Ösophagusstenose verschluckte einen Pflaumenkern. Die Stenose wird absolut, trotzdem ösophagoskopisch nachzuweisen war, dass der Fremdkörper die Stenose passiert hat. Die Verlegung des Lumens war nur durch eine ringförmige sekundär durch Sondierungen hervorgerufene Schleimhautschwellung bewirkt, die nach den Pinselungen mit Kokain zurückging.

Ferner finde ich in Nr. 7 der „Monatsschrift für Ohrenheilkunde, sowie für Kehlkopf-, Nasen-Rachenkrankheiten“ von 1905 eine Zusammenstellung von 24 Fällen von Fremdkörpern in der Speiseröhre, bei denen Neumayer, München, mit der Ösophagoskopie sowohl in Bezug auf Diagnose als auch auf Therapie sehr günstige Resultate erzielte. Am Schlusse sagt genannter Autor in dem angeführten Artikel wörtlich: „Nach meinen Erfahrungen möchte ich die gewonnenen Resultate dahin zusammenfassen, dass in der Ösophagoskopie, deren vorsichtige Ausführung für den Patienten keine Gefahren in sich birgt, das sicherste Hilfsmittel für die

Diagnose von Fremdkörpern in der Speiseröhre gegeben ist, und dass unter Leitung des Ösophagoskopes die schonendste und in den weitaus meisten Fällen auch eine erfolgreiche Therapie gewährleistet wird.“

Trotzdem wird man natürlich auch jetzt noch ab und zu gezwungen sein, den im Ösophagoskop erkannten Fremdkörper mittels einer Operation zu entfernen. So beschreibt H. Lindner in Nr. 6 der „Münch. Med. Wochenschr. vom Jahre 1903“ einen Fall, in dem eine 36jährige Dienstmagd ein Stück eines Gebisses, eine Kautschukplatte mit einem Zahn und Hacken verschluckt hatte. Kelling selbst hatte den Versuch gemacht, die Entfernung auf ösophagoskopischem Wege vorzunehmen, musste ihn aber infolge der hochgradigen Zuschwellung (fünfter Tag) aufgeben, um nicht zu erhebliche eventuell verhängnisvolle Verletzungen der Schleimhaut zu setzen. Der Fremdkörper wurde dann durch Ösophagotomie entfernt und die Patientin konnte nach $4^1/_2$ Wochen geheilt entlassen werden.

Bei der Besprechung der Behandlung der sogenannten Ätzstrikturen möchte ich von vornherein zwischen leichten und schweren Fällen unterscheiden.

Natürlich hängt es von den verschiedensten Umständen ab, ob eine stattgehabte Verätzung eine Striktur im Gefolge haben wird und ob sie hoch- oder geringgradig sein wird. So kommt es wohl vor allem in Betracht, wieviel von der ätzenden Flüssigkeit getrunken wurde; dann selbstverständlich auch, welchen Konzentrationsgrad diese Flüssigkeit hatte, ob eventuell sofort Neutralisationsmittel gegeben werden könnten, wieviel der Kranke von der ätzenden Flüssigkeit sofort wieder erbrach etc.

Wie hochgradig unter Umständen die Verheerungen sein können, die durch ätzende Substanzen im Ösophagus angerichtet werden, erhellt am besten aus einem Fall, der von

Homeffer in Virchows Archiv Bd. 144, Heft 2, aus dem pathologischen Institut in Greifswald beschrieben wurde. Der Patient, der an den Folgen der Vergiftung zur Sektion kam, stiess einige Tage nach einer Schwefelsäureätzung einen 32 cm langen Schlauch aus dem Ösophagus aus, an dessen Innenfläche deutlich die Schleimhaut des Ösophagus zu erkennen war. Homeffer denkt sich, wie es wohl auch das Wahrscheinlichste ist, dass diese Ablösung auf mechanische Weise entstanden, indem durch starke Kontraktionen der Muskelbündel der nicht mehr kontraktionsfähige Schorf abriss und in Form eines Schlauches ausgestossen wurde.

Das Gegenstück dazu bildet die in dem Deutschen Archiv für klinische Medizin Bd. 59, Heft 5 und 6 von Summa veröffentlichte, aus dem pathologisch-anatomischen Institut in Erlangen stammende Mitteilung eines Falles, bei dem erst 26 Jahre nach der stattgehabten Laugenverletzung der Exitus eintrat und zwar, wie der anatomisch eingehend beschriebene Fall zeigt, an den Folgen der so weit voraus liegenden Verätzung, an hochgradiger Ösophagusstenose, Magengeschwür und Pyrolusstenose.

Diese Verschiedenheit der Wirkung des Genusses ätzender Flüssigkeiten wird in den geschilderten Fällen wohl einzig und allein auf die Quantität des Genommenen zurückzuführen sein. Gewöhnlich wird man doch wohl bei einem Tentamen suicidii — ausgenommen natürlich hysterische Personen, die sich dadurch nur in den Vordergrund ihrer näheren und ferneren Umgebung rücken wollen — einen tüchtigeren Schluck nehmen, als das wohl — leider nur zu häufig — infolge des unseligen Gebrauches, giftige Stoffe (Salzsäure, Lauge, Lysol) in Gefässen, die sonst nur geniessbare Dinge enthalten, wie Bierflaschen etc. aufzubewahren, passieren mag.

Es sei mir gestattet, im folgenden die Krankengeschichte eines kleinen Patienten vorzuführen, dessen Malheur eine mit

Lauge gefüllte Flasche naschhafterweise zum Munde zu führen, ihm eine glücklicherweise nur leichte Ösophagusstenose eintrug, die durch einfache Sondenbehandlung bedeutend gebessert wurde. Ich hatte Gelegenheit, den Fall selbst bei Herrn Privatdozent Dr. Fessler zu beobachten, und sage Herrn Dr. Fessler für die freundliche Überlassung dieses Falles zur Publikation und für die Anregung zu dieser Arbeit auch an dieser Stelle meinen wärmsten Dank.

Doch vorerst möchte ich noch über das Instrument, mit dem wir die Sondierung vorzunehmen pflegen, ein paar Worte vorausschicken. Unter den älteren Sonden findet heutzutage die sogenannte Trousseau'sche Sonde noch vielfache Anwendung; dieselbe hat den Vorteil, dass die Oliven verschiedenen Kalibers eine Reihe von Sonden ersetzen. Neben dieser Olivensonde stehen zu diagnostischen Zwecken am meisten die Gewebesonden in Gebrauch und zwar die schwarzen (Fabrik Porgès) und braunen (Délamotte) französischen Sonden und die roten und braunen, runden oder ovalgeformten englischen (Krone und Sêsemann) Bougies, endlich auch die deutschen (Nachbildungen der ersteren „Rüsch") Instrumente. Dieselben bestehen aus einem mit Lack oder einer Wachsmasse imprägnierten Gewebe und sind wesentlich durch die Güte des Materials verschieden. Alle diese Sonden verlaufen geradlinig, sind rund oder oval im Querschnitt, am Ende konisch, cylindrisch oder geknöpft, nach Art der Délamotte-Bougies. Stark in Heidelberg gab eine Sonde an, mit zehn Metallansätzen, zweierlei Art, sechs geraden, die, dünn beginnend, sich allmählich verstärken, um rasch wieder abzuschwellen, und so die Gestalt einer gestreckten Olive besitzen und vier gebogenen Ansätzen von verschieden starker Krümmung. Alle Ansätze passen auch auf eine Hohlsonde zum Zwecke der Schlundsondenfütterung. Stark glaubt, durch die mit gebogenen Ansätzen versehene Sonde sei besonders bei Fällen,

in denen das Lumen der Stenose exzentrisch liege, eine Entrierung desselben leichter möglich.

In dem zu schildernden Falle wurde die Behandlung mit der sogenannten Trousseau'schen Sonde ausgeführt.

Der $6^1/_2$jährige Patient hatte in einer Waschanstalt wahrscheinlich aus einem Masskruge Lauge getrunken. Sofort schwoll Mund- und Rachenschleimhaut, die an der rechten Seite der Zunge sogar bis zur Geschwürsbildung verätzt war, stark auf und das Kind musste während der folgenden Nacht sehr oft erbrechen. Auf Öleinpinselungen, die der Arzt verschrieb, heilten die Schorfe und Geschwüre in der Mund- und Rachenhöhle rasch. Der Kleine verlangte nie nach Speise, und wenn man ihm zu essen geben wollte, verweigerte er die Nahrungsaufnahme, was die Eltern nur als Appetitlosigkeit deuteten. Der wieder zugezogene Arzt fand aber, als er zu sondieren versuchte, gleich am Eingang der Speiseröhre einen Widerstand und schickte das Kind in Fesslers Behandlung.

Fessler konstatierte am 8. XI. 1906 bei der ersten Untersuchung eine ziemlich bedeutende Stenose, 11 cm von der Zahnreihe entfernt und eine zweite noch bedeutendere 17 cm von ihr entfernt, die er die beiden ersten Male überhaupt nicht zu entrieren vermochte. Die Speisen konnten offenbar die erste Stenose passieren, stauten sich aber vor der zweiten, woher es kam, dass jedesmal einige Sekunden nach der Aufnahme alles wieder erbrochen wurde. Ab und zu gelang es wohl einige Schluck Milch zu geniessen, allein der Patient kam immer mehr und mehr herunter.

Die energisch einsetzende Behandlung mit Bougies hatte den Erfolg, dass zwei eigens hergestellte feinste Oliven von 4 und 5 mm Durchmesser die untere Stenose zu passieren vermochten. Allmählich gelang es dann, mit stärkeren Sonden fortzufahren. Das Schluckvermögen besserte sich dement-

sprechend, so dass der Kleine jetzt nach zwei Monaten bereits dicke Suppen, Musbrei, Kartoffelpüree rasch nacheinander esslöffelweise zu nehmen vermag und so sein Ernährungszustand, der zu Beginn der Behandlung ein denkbar schlechter war, ganz bedeutend gehoben ist.

So glücklich geht es nun leider nur in sehr seltenen Fällen ab. Sehr oft sind die subjektiven Symptome schon so heftige, dass man von vornherein aus der Anamnese allein berechtigt ist, einen fast vollständigen Verschluss des Ösophagus anzunehmen. Die Untersuchung mit einer gewöhnlichen Sonde wird da auch immer zu dem Resultat führen, dass die Kommunikation der Mundhöhle mit dem Magen total aufgehoben ist. Natürlich berechtigt aber das Ergebnis einer derartigen Sondierung nur zu einem Schluss, nicht zu einer vollgültigen Diagnose. Vor allem wird man nach einer einmaligen Untersuchung nie behaupten dürfen, ein Eingang in die Striktur sei überhaupt nicht vorhanden, sondern höchstens dass es bisher unmöglich war, ihn zu finden. Dann wird man eben mit dem Kaliber der Sonden solange herabgehen müssen, bis man eben bei den feinsten und dünnsten angelangt ist — und — wenn auch dann kein Lumen zu finden ist? Auch dann wird man noch nicht vollständige Sicherheit haben. Wie schon gesagt, können Speisereste den Weg versperren; ferner kann die Sonde an einer Falte der Schleimhaut sich verfangen und so aufgehalten werden; auch braucht das Lumen der Stenose durchaus nicht in gerader Linie zum Magen führen, sondern kann, ähnlich wie bei den Harnröhrenstrikturen, spiralig gewunden sein — Zufälligkeiten, die alle schon öfter beobachtet wurden und die Sondierung sehr erschwerten, ja oft unmöglich machten.

Man wird also im allgemeinen so vorgehen: Man versucht zunächst mit einem Bougies oder mit einem Fischbeinstab mit angeschraubter Olive zu sondieren, um einmal zu

sehen, wie weit die Striktur von den Schneidezähnen entfernt ist. Dann geht man mit dem Kaliber der Sonden herunter bis zu der Sondenstärke, die die Stenose eben noch ohne Gewalt passiert. Wenn man nun auch mit den dünnsten, eventuell auch mit Darmsaiten nicht zum Ziel kommt, so kann man folgendes von v. Hacker vorgeschlagene Verfahren versuchen: Man führt ein bis an die Striktur reichendes Hohlbougies ein, in dem mehrere Darmsaiten sich befinden und probiert nun solange abwechselnd mit den verschiedenen Saiten, bis eine davon endlich das Stenosenlumen findet.

Wie lange diese Geduldprobe für Patient und Arzt oft dauern kann, lehrt ein Fall, den Hoepfl, Hausham, aus seiner eigenen Praxis in der Münch. Med. Wochenschr. 1901 S. 1173 veröffentlichte. Er versuchte dabei auf alle mögliche Weise die Sondierung vom Munde aus, kam aber selbst mit der soeben angeführten v. Hacker'schen Methode nicht zum Ziele, so dass er schliesslich, um den Patienten nicht Hungers sterben lassen zu müssen, eine Magenfistel anlegte. Der Versuch von der Cardia aus eine Sonde durch die Striktur zu schieben, misslang acht Wochen lang und endlich — nach acht Wochen gelang er — von oben.

Interessant ist es nun, wie Hoepfl sich diese Erscheinung erklärt. Er sagt wörtlich: „Die Striktur war jedenfalls auch vor der Operation genügend weit, dass eine Darmsaite hätte durchgeführt werden können. Durch die anstauenden Ingesta war jedoch die Speiseröhre oberhalb der Striktur ausgebuchtet, worauf auch das nach dem Trinken erfolgende Erbrechen, sowie das Regurgitieren der Flüssigkeit bei den Sondierungsversuchen zurückzuführen war. Die Sonden und Darmsaiten fingen sich in der so entstandenen Ausbuchtung. Vielleicht wurde bei leerer Speiseröhre der Eingang der Stenose durch die Falten der gedehnten Schleimhaut vollständig verlegt.

Durch die eingeführten Flüssigkeiten wurden die Wandungen dieser Ektasie gedehnt und der Eingang in die Striktur frei. Durch die achtwöchentliche Ausschaltung der Speiseröhre schrumpfte die Ektasie mit ihren Schleimhautfalten und der Eingang der Stenose wurde für Darmsaiten passierbar."

Diese Erklärung ist nicht nur an und für sich ganz plausibel, sondern sie ist, wie überhaupt der ganze Fall, sehr lehrreich, indem sie uns zeigt, wie gross die Schwierigkeiten einer Sondierung sein können und wie unermüdlich sie fortgesetzt werden müssen, bis sie oft erst zum Ziele führen.

Ich kann mir nicht versagen, einen Gesichtspunkt noch hier anzuführen, der für die Erklärung der oftmaligen Schwierigkeiten der Sondierung meines Erachtens von nicht unwesentlicher Bedeutung ist. D. Gerhardt veröffentlichte in Nr. 27 der Münch. Med. Wochenschr. Jahrg. 53 S. 1295 einen Artikel: „Zur Therapie der Ösophagusstenosen", in dem er Morphium als ein Hilfsmittel zur Behandlung empfiehlt. Begreiflicherweise wird Morphium hauptsächlich in den Fällen von Nutzen sein, wo es gilt, das Schluckvermögen dadurch zu bessern, dass man den dabei entstehenden Schmerz beseitigt. Doch sieht Gerhardt den Nutzen dieser Medikation noch in einem anderen viel wesentlicheren Punkte. Er schreibt in dem zitierten Artikel: „Diese günstige Einwirkung des Morphiums auf das Schluckvermögen erklärt sich augenscheinlich durch Ausschaltung eines Krampfes der Ösophagusmuskulatur an der Stelle der Striktur. Wie ein Geschwür am Pylorus, eine Rhagade am Anus reflektorisch einen festen Krampf des entsprechenden Schliessmuskels unterhalten kann, so löst offenbar die Ulcerationsfläche im Ösophagus leicht eine tonische Kontraktur der umgebenden Muskulatur aus und diese kontrahierte Muskulatur trägt wesentlich dazu bei, die Verengerung des Lumens bis zur fast völligen Undurchgängigkeit zu steigern. Gelingt es, diesen Muskel-

krampf zu beseitigen, dann ist unter günstigen Umständen das Haupthindernis für das Schluckvermögen entfernt.“ Und weiter unten fährt er fort: „Die Tatsache, dass ein Muskelkrampf die Ursache dafür abgeben kann, dass eine Ösophagusverengerung zum vollständigen Verschluss wird, wurde gut demonstriert durch einen auf der Strassburger Klinik beobachteten Fall von Narbenverengerung. Bei einer jungen Patientin, die Salzsäure geschluckt hatte, kam es im Laufe von 4—5 Wochen zu einer ständig zunehmenden Erschwerung des Schluckens, die schliesslich ziemlich rasch zu völliger Unmöglichkeit zu schlucken führte. Die Patientin wurde zum Zweck der Gastrotomie auf die Chirurgische Klinik verlegt; dort wollte man vor der Operation den Ernährungszustand der Patientin womöglich um etwas heben und verabreichte ihr zwei Tage lang Nährklysmen. Nach diesen zwei Tagen konnte sie zu ihrem eigenen Erstaunen wieder Flüssigkeiten schlucken. Hier war offenbar durch die Fernhaltung aller Nahrungsaufnahme per os der Reiz der vorbeipassierenden oder liegenbleibenden Speisen auf die Geschwürsfläche ausgeschaltet und damit war der Ösophaguskrampf und mit ihm die totale Schluckstörung behoben.“

Meines Erachtens enthält dieser Artikel von Gerhardt ein wesentliches Moment für die Erklärung, warum die Sondierung bei engem Lumen einer Stenose so oft direkt unmöglich ist. Man denke nur, dass die Versuche, Speisen durch die kleine Öffnung hinabzuwürgen, der mechanische Reiz, den liegenbleibende Speisereste für die ohnehin kranke Schleimhaut bedeuten und schliesslich der Insult durch die unermüdlich fortgesetzten Sondierungsversuche Ursache genug sind, um eine Kontraktur der ösophagealen Muskulatur hervorzurufen, die dann das enge Lumen auch für die dünnste Sonde undurchgänglich macht.

Ich finde auch bei anderen Autoren Angaben, die, wie

mir scheint, durch diese Überlegung ihre Erklärung finden. So schreibt A. Reizenstein bei der Mitteilung einer Krankengeschichte in Nr. 12 vom 21. März 1905 der Münch. Med. Wochenschr.: „Merkwürdigerweise gelang es dem Patienten am Abend vor der Operation wieder, einen Liter Milch in ganz kleinen Portionen zu trinken, während vordem so gut wie nichts durchpassiert war.“ Reizenstein schreibt „merkwürdigerweise“, aber ich glaube, nach den oben angestellten Betrachtungen wird diese Erscheinung nicht gerade merkwürdig genannt werden dürfen. Leider wird ja in dem Bericht nichts davon erwähnt, aber aller Wahrscheinlichkeit nach wird man annehmen dürfen, dass der Patient eben auch einige Tage vor der Operation Nährklysmen bekam, und jedenfalls wird auch die Speisenröhre, da man die Vergeblichkeit der Versuche einsah, mit dem Sondieren verschont geblieben sein. So hätten wir also genau dieselben Momente, die Gerhardt verlangt.

Auch Zeehuissen (Amsterdam) führt in einer Krankengeschichte, die im Zentralblatt für innere Medizin 1898 Nr. 2 veröffentlicht wurde, folgenden Passus an: „Der Patient wurde zwei Tage per anum ernährt, dann konnte er wieder Milch und Bouillon trinken, ohne zu erbrechen (was vorher nicht möglich gewesen war, so dass der Mann um 20 kg abgenommen hatte).“ Meiner Ansicht nach haben wir da wieder ganz genau dieselbe Erscheinung vor uns, nur fand sich bisher nie die rechte Erklärung dafür.

Und auch in einem Aufsatz von Merkens, Zentralblatt für Chirurgie 1901 S. 926 findet sich folgende Stelle: „Nun ging aber nach Sondierungsversuchen das Schlucken gewöhnlich ganz besonders schlecht, so auch diesmal. Patient brachte fast gar kein Wasser hinunter. So vergingen drei Tage.“

Ich glaube, man sollte daher in Zukunft nicht versäumen, diese beiden Hilfsmittel mit in Erwägung zu ziehen und also

vor der Sondierung Nährklysmen geben, um den Ösophagus ruhig zu stellen und eventuell auch eine Morphiumdosis, die nur nützen kann, nicht scheuen.

Trotzdem wird es aber eine Reihe von Fällen geben, in denen sich doch nach den langwierigsten Versuchen kein Eingang in die Striktur wird finden lassen. Was bleibt dann noch zu tun übrig? Sofort operieren, oder haben wir noch einen anderen Weg? Auch hier hilft uns, wie schon bei der Therapie verschluckter Fremdkörper angeführt, das Ösophagoskop in vielen und glücklicherweise gerade in den verzweifeltsten Fällen zum Ziel.

Wir bekommen im ösophagoskopischen Bilde Aufschluss, warum die Sondierung misslang. Da zeigt es sich oft, dass Falten der Schleimhaut, Narbenstränge, Dilatation oberhalb der Striktur, wie in dem oben angeführten Fall von Hoepfl, die Sondenspitze nicht in den Eingang der Striktur gelangen liessen. Dieser selbst kann exzentrisch gelegen sein und die Stenose braucht nicht einmal so eng gewesen zu sein, dass die Sonde sie verfehlen konnte. So berichtet Ebstein von zwei Fällen, in denen im Ösophagoskop selbst Sonden Nr. 15 die Stenose passierten und sofort Nahrung zugeführt und die Gastrotomie umgangen werden konnte, während die gewöhnliche Sondierung dieser anscheinend impermeablen Strikturen auch mit den feinsten Sonden unmöglich gewesen war.

Der erste, der auf diesem Gebiete unbestrittene Erfolge zu verzeichnen hatte, war v. Hacker. Er hat im Jahre 1888 zuerst die ösophagoskopischen Bilder zikatrizieller Stenosen äusserst klar und anschaulich beschrieben und ihm ist es auch zuerst gelungen, Sondierungen mit Darmsaiten und anderen dünnen Sonden vorzunehmen, bei Strikturen die ohne diese Methode als absolut impermeable hätten gelten müssen. Er meint sogar, das Ösophagoskop sei, wenn man erst über die genaue Lage der Stenose sich orientiert und

ein- bis zweimal dilatiert hätte, entbehrlich, was natürlich für den Patienten eine grosse Erleichterung bedeutet. Ebstein verwandte in sechs Fällen, in denen er schöne Erfolge erzielte zur Dilatation, die von Senator angegebenen Laminariastifte. Die Stifte selbst sind von konischer Form, 5—7 cm lang, an der Spitze etwa von der Dicke eines Zündholzes und mit einem Faden armiert. Ebstein selbst gab ein Instrument an, um sie im Ösophagoskop bequem in die Stenose bringen zu können. Natürlich darf dabei nicht roh verfahren werden, sondern es ist Vorsicht geboten. Ebstein verlor einen Fall durch Zerreissung der Speiseröhre. Ebenso wie die Stifte nicht zu lange, nur einige Stunden für den Anfang, liegen bleiben dürfen, weil sie eben durch rapides Anschwellen diese Gefahr herbeiführen könnten.

Eine andere Methode zur Dilatierung, das sogenannte Gummidrainverfahren, gab v. Hacker an. Man nimmt eine gefestigte, dünne, gut abgerundete Sonde, bestreicht sie mit Vaselin und zieht darüber ein Drainrohr auf beiden Seiten so fest aus, dass die Sondenenden sich in die Seitenwandungen des Rohres einbohren. Dann versucht man das Ganze über die Stenose hinwegzubringen. Ist das gelungen, so lässt man das Drainrohr langsam von dem Führungsstab abgleiten, und zieht ihn heraus, worauf sich das Rohr auf seine ursprüngliche Gestalt zurückzieht. Aber auch hier heisst es vorsichtig sein, damit nicht ein zu rasches Zurückschnellen des Gummidrains eine Verletzung der Speiseröhre im Gefolge habe.

Fälle dieser Art wurden ausser von Ebstein und v. Hacker auch noch von Guttentag, dann von v. Eiselsberg und von Rosenheim beschrieben. Auch Reizenstein in Nürnberg beschreibt in Nr. 12 der Münch. Med. Wochenschrift 1905 einen von ihm mit Erfolg behandelten Fall. Bei einem Knaben von drei Jahren, der Soda getrunken hatte,

stellten sich sechs Wochen später Schluckbeschwerden ein, so dass er schon nach einigen Kaffeelöffel Flüssigkeit erbrechen musste. Feste Speisen gingen überhaupt nicht hinunter, wurden sofort erbrochen oder blieben stundenlang in der Speiseröhre liegen. Das Kind wurde im ganzen sechsmal ösophagoskopiert. Es gelang, die stenosierte Stelle als einen kleinen Spalt im weisslichen Narbengewebe zu sehen, eine 3 m-Sonde einzuführen und allmählich dickere Sonden nachzuschieben. Nach sechs Wochen konnte der Kleine bereits Butterbrot und Wurst ohne Beschwerden essen und ist jetzt nach zwei Jahren gesund und munter. — Interessant macht diesen Fall speziell noch eine Beobachtung, die Reizenstein dabei machte und die ich wegen ihrer Seltenheit sowohl, als auch wegen der Nutzanwendung, die daraus zu ziehen ist, gerne mitteilen möchte. Reizenstein hatte vor der erstmaligen Einführung des Ösophagoskops Rachen und Sinus pyriformis mit 10prozentiger Lösung von Kokain bepinselt. Nach dieser Untersuchung nun war der Kleine ganz wirr und ausgelassen. Er sprang und tanzte im Zimmer herum, so dass die Mutter meinte, ihr Kind sei verrückt geworden. Sicher aber war dieser Rauschzustand auf Kokainintoxikation zurückzuführen und blieb auch richtig aus, als bei späterer ösophagoskopischen Untersuchung kein Kokain mehr verwendet wurde. Man sieht aber, dass bei so kleinen Patienten, wo gerade oft eine Beruhigung und Anästhesierung wünschenswert wäre, Vorsicht am Platze ist.

Kurz erwähnen wenigstens möchte ich an dieser Stelle noch eines Gedankens von Kelling in Dresden. Er macht mit Recht darauf aufmerksam, dass es doch auch Fälle geben kann, wo eine Ösophagoskopie wegen der damit verbundenen Gefahr nicht ratsam ist, wo aber doch gerade eine Information, wie denn die Stenose in Wirklichkeit aussieht, sehr wünschenswert wäre. So kann eine Verkrümmung der Wirbelsäule,

Herzfehler, auch Aneurysma aortae, Lebercirrhose mit Stauung der Grund sein, warum man von einer ösophagoskopischen Untersuchung abzusehen hat. Statt der einfachen Olivensonde, mit der wir uns gewöhnlich über die Weite der Striktur vergewissern, macht Kelling die untere Hälfte der Olive — mit besonderen Kautelen natürlich, damit das vorzeitige Abschmelzen verhindert wird — aus Wachs, um damit einen Abdruck von der Striktur zu nehmen. Dabei muss man wissen, dass man nur bei harten Geweben ein wirkliches Abbild der Oberfläche bekommt. Bei Geweben mit verschiedenen Resistenzen, weicheren und härteren, gibt der Abdruck mehr den Unterschied der Resistenzen als die Beschaffenheit der Oberfläche wieder. Immerhin erzielte Kelling ganz brauchbare Resultate, die den Gebrauch des Ösophagoskopes zu ersetzen vermochten.

Wir haben nun gesehen, dass tatsächlich viele Stenosen, die mit der Sondenuntersuchung als impermeable gelten müssten, im Ösophagoskop doch als permeable erkannt, sondiert und dilatiert werden können. Nun gibt es aber wirklich totale Stenosen des Ösophagus oder Fälle, in denen der Patient in so elendem entkräfteten Zustand in unsere Behandlung kommt, dass wir nicht Zeit haben, uns mit der Auffindung und Dilatation einer kleinen Striktur abzumühen, sondern wo es vor allem darauf ankommt, zuerst einmal den Kräftezustand des Patienten soweit zu bessern, dass er uns nicht vor unsern Augen vor Hunger stirbt. Man kann ja allerdings mit Nährklysmen versuchen, ob sich etwas erreichen lässt. Gewöhnlich aber wird man damit nicht ausreichen und es wird nichts übrig bleiben, als eine Magenfistel anzulegen, um dem Kranken mit Umgehung der Speiseröhre direkt Nahrung zuführen zu können.

Ich halte es für am Platze, der verschiedenen Methoden, die sich im Laufe der Jahre dazu herausgebildet haben und

die sich an die Namen v. Hacker, Girard, E. Hahn, Frank und Witzel knüpfen, hier kurz Erwähnung zu tun.

Lange Jahre hindurch wurde diese Operation, die Anlegung einer Ernährungsfistel am Magen, die Gastrotomie, in der Weise ausgeführt, dass man die Bauchhöhle mittels eines schrägen, dem linken Ripppenrand parallel und ca. 2 cm von ihm entfernt verlaufenden Schnittes eröffnete, den Magen vorzog, eine entsprechende Öffnung in ihm anlegte und nun die Magenschleimhaut lippenförmig an die äussere Haut annähte. Diese Operationsmethode hatte schwere Nachteile im Gefolge: Während sonst alle von uns angelegten Fisteln die Neigung haben, sich schleunigst wieder zu verengern, gelang es bei diesen Magenfisteln absolut nicht, ihr Grösserwerden zu verhüten; es war infolgedessen ganz unmöglich, einen Verschluss herbeizuführen für die Zeit, zu welcher die Fistel nicht für die Nahrungseinfuhr gebraucht wurde. Dies führte wieder dazu, dass nicht nur der grösste Teil der eingebrachten Nahrung wieder abfloss, sondern auch die Wundränder und die umgebende Haut fortwährend vom Magensaft überströmt wurden. Durch das ungenügende Zurückbleiben der Nahrung verfielen die Kranken sehr bald einer Inanition, durch den Einfluss des Magensaftes wurde die Wunde zum Teil verdaut, klaffte auseinander, es bildeten sich Eitersenkungen in der Bauchhaut und beschleunigten den traurigen Ausgang. So waren die Resultate dieser Operation lange Zeit so schlecht, dass die Chirurgen sie überhaupt nicht mehr ausführten.

Da machte E. Hahn den Vorschlag, den Magen im achten Interkostalraum an eine dort anzulegende Hautwunde einzunähen, nachdem derselbe von der Bauchhöhle her durchstossen worden war; aber der Vorschlag fand keine Beachtung.

1890 gab v. Hacker an, den Hautschnitt anstatt parallel und 2 cm unterhalb des linken Rippenbogens senkrecht und

2—3 cm links von der Linea alba in die Fasern des Musculus rectus abdominis anzulegen, um durch Zusammenziehung des Muskels während der aufrechten Haltung des Körpers einen Verschluss herbeizuführen.

Den Zweck, den v. Hacker verfolgte, erreichte Girard noch besser durch folgende Methode: Er macht einen 15 cm langen senkrechten Schnitt über die Mitte des oberen Teiles des Musculus rectus abdominis sinister, näht in die Mitte dieses Schnittes die hervorgezogene Magenwand ein, löst zu beiden Seiten des Spaltes ein etwa fingerbreites Muskelbündel des Rectus von der Unterlage ab und kreuzt diese beiden Muskelbrücken so übereinander, dass sie wie ein Sphinkter die Umgegend zwischen sich fassen.

1893 gab Frank in Wien folgendes Verfahren an: Eröffnung der Bauchhöhle wie nach der alten Methode. Dann durchtrennt ein neuer Schnitt 1—2 querfingerbreit oberhalb des Rippenbogens Haut und Fascie. Die dazwischenliegende Brücke wird untertunnelt, eine Falte der Magenwunde unter ihr durchgezogen und in den zweiten Schnitt eingenäht, nachdem ihre Basis mit mehreren Nähten an dem Peritoneum befestigt worden.

Am zweckdienlichsten von allen Methoden ist die von Witzel angegebene. Das Wichtigste dabei ist die Anlegung eines Kanals, der möglichst lange in der Magenwand verläuft, so dass er bei Anfüllung des Magens um so sicherer zusammengedrückt wird, je bedeutender diese ist. Man zieht zu dem Zweck ein genügend grosses Stück der vorderen Magenwand hervor. Es werden dann zwei schräg steil von links nach rechts oben verlaufende Längsfalten erhoben, deren parallel zueinander ziehende Ränder genügenden Raum zur Bildung des Kanals zwischen sich lassen. An 3—4 gegenüberliegenden Stellen werden nach Lembert durch den Randteil der Falten Fäden gelegt; sie werden über einem bleistiftdicken Gummi-

rohr zusammengezogen, dessen unteres Ende durch ein möglichst enges, im unteren Teil der Rinne angebrachtes Loch in den Magen eingeschoben wird. Über diesem Kanal, der ungefähr 3—4 cm lang sein mag, wird die übrige Wand etagenweise verengt, so dass das Rohr aus dem Wundwinkel herausragt.

Marwedel machte den Vorschlag, den Kanal zwischen die Schichten der Magenwand zu verlegen.

So unzweifelhaft nun die Fortschritte sind, die mit Einführung dieser Methoden zur Anlegung einer Magenfistel gemacht wurden, so wird es doch ab und zu Fälle geben, in denen selbst von bedeutenden Chirurgen die alte Operation wird gemacht werden. So teilt Merkens im Zentralblatt für Chirurgie 1901, Seite 926 einen Fall mit, in dem Sonnenburg die Operation zweizeitig und in der einfachsten Weise ausführte: Schrägschnitt, Einnähung des Magens, nach drei Tagen Eröffnung mit dem Thermokauter.

Auch Roemheld teilt in der Münch. Med. Wochenschr. von 1898 Nr. 46 einen Fall mit, in dem es wörtlich heisst: „Bei dem elenden Kräftezustand des Kindes (4jähriger Knabe) und bei der Kleinheit der Raumverhältnisse wurde darauf verzichtet, eine der neueren Methoden der Gastrotomie etwa die Witzel'sche oder v. Hacker'sche oder Marwedel'sche zur Operation zu bringen. Es wurde vielmehr die einfache zweizeitige Gastrotomie ausgeführt und zwar wurde die Fistel an einer Stelle angelegt, wo sie der Berechnung nach ziemlich direkt der Cardia gegenüberlag.“

Dieselben Gründe, der elende Kräftezustand des Patienten (3jähriger Knabe) und Kleinheit der Raumverhältnisse waren nun in einem Fall, dessen Publikation mir Fessler ebenfalls gütigst gestattet, wofür ich ihm meinen herzlichsten Dank auch an dieser Stelle ausspreche, massgebend, die alte Operationsmethode in Anwendung zu bringen.

Das Kind, um das es sich hier handelt, kam in dem jämmerlichsten Zustande, den man sich vorstellen kann, am 17. X. 06 in seine Behandlung. Es hatte ungefähr fünf Monate vorher aus einem Kruge, der sich in der Küche zum Putzen befand, Lauge getrunken. Die Eltern wurden durch das fürchterliche Schreien aufmerksam, dass etwas passiert sein müsse und kamen auch schliesslich, als sie die geschwollenen und weisslich verfärbten Lippen sahen, auf den Gedanken, was sich ereignet haben könnte. Sie gaben dem Kinde sofort Milch zu trinken, worauf es mit einem Brechakt reagierte. Dann schickten sie zum Arzt, der eine Medizin, wahrscheinlich ein Neutralisationsmittel, gab. Es half aber nicht viel, der Kleine konnte vor Schmerzen nicht schlucken, und was eventuell hinunterging, wurde wieder erbrochen. Nach 14 Tagen versuchte der Arzt zu sondieren, was aber, weil Blutungen auftraten, misslang. Man brachte daher auf seinen Rat das Kind in ein Spital. Auch dort machte man einige Male Sondierungsversuche, die aber auch wegen Blutungen aufgegeben werden mussten. Die versuchte Ernährung per anum führte nur zu dem Resultat, dass das Kind immer mehr herunterkam. Die Eltern nahmen es dann nach vier Monaten wieder zu sich nach Hause. 14 Tage darauf brachten sie es nun in dem denkbar schlechtesten Zustande zu Fessler. Während dieser 14 Tage hatte es zu Hause, wie mir der Vater selbst mitteilte, ein einziges Mal während der Nacht zwei Tassen Milch trinken können, alles andere wurde erbrochen.

Bei der am 17. X. 1906 erfolgten Aufnahme in die Kinderabteilung des Roten Kreuzes liess sich folgender Status praesens erheben:

Drei Jahre alter Knabe. Knochengerüst für das Alter gut entwickelt, Muskulatur und Fettpolster so gut wie nicht vorhanden. Das Kind war nicht imstande, sich auf den Füssen zu halten und sah aus, wie ein junger Greis.

Eltern gesund, vier weitere Geschwister gesund. Der Kleine war bisher von Kinderkrankheiten verschont geblieben, hatte sich sogar bis zu dem Tage, da ihm das Unglück passierte, sehr gut entwickelt und sich immer durch Lebhaftigkeit und Munterkeit ausgezeichnet. Innere Organe mit Ausnahme einer leichten Bronchitis auf beiden Lungen ohne Befund.

Der Versuch, eine Sonde in den Ösophagus einzuführen, rief eine heftige Blutung hervor und wurde wegen der Schwächlichkeit des Patienten wieder aufgegeben. Nachdem mit dem Sondieren einige Zeit ausgesetzt worden, vermochte Patient Butter, ganz dünne Schleimsuppen, auch ab und zu etwas Schokolade zu schlucken. Doch war das natürlich, da mitunter auch diese geringen Mengen erbrochen wurden, viel zu wenig und es war keine Zeit mehr zu verlieren, wenn das Kind nicht an Entkräftigung sterben sollte. Selbstverständlich aber durfte die Operation nur so kurz als möglich dauern und musste für den Patienten so schonend als möglich sein, wenn er sie überstehen sollte.

Es wurde daher die alte, einfache Methode gewählt und am 30. X. 1906 auch zur Ausführung gebracht. Der Kleine überstand die Operation gut, nur einmal stieg die Temperatur auf 38,6 °.

Leider aber stellten sich die oben geschilderten, traurigen Konsequenzen dieser Operation in ihrer Gesamtheit in unserm Falle ein. Der Knabe hatte unter einem hartnäckigen Husten zu leiden, und die Folge war, dass bei der verstärkten Exspiration, wie sie jeder einzelne Hustenstoss bedingte, die ganze Schleimhaut und damit der gesamte Inhalt des Magens sich nach aussen drängte und entleerte. Dabei floss auch Magensaft mit über, arrodierte die Wundränder, es entstand ringsum ein Ekzem und am ganzen Abdomen nacheinander sechs grosse furunkulöse Abszesse, die alle incidiert werden mussten. So schien der Erfolg der Operation ein ganz nichtiger zu sein. Ja das Leben schien direkt auf dem Spiele

zu stehen und konnte nur durch tägliche Kochsalzinfusionen mit Not gefristet werden. Da kam Fessler auf den Gedanken, einen Apparat zu konstruieren, der zugleich als Tampon und als Ernährungskanüle dienen sollte. Bis zur Fertigstellung dieses Apparates wurde ein doppelt ausgebuchteter Gummiball in Form eines Kolpeurynthers in die Magenfistel eingeführt, um so das Kind wenigstens vor Verlust des per os Aufgenommenen zu bewahren.

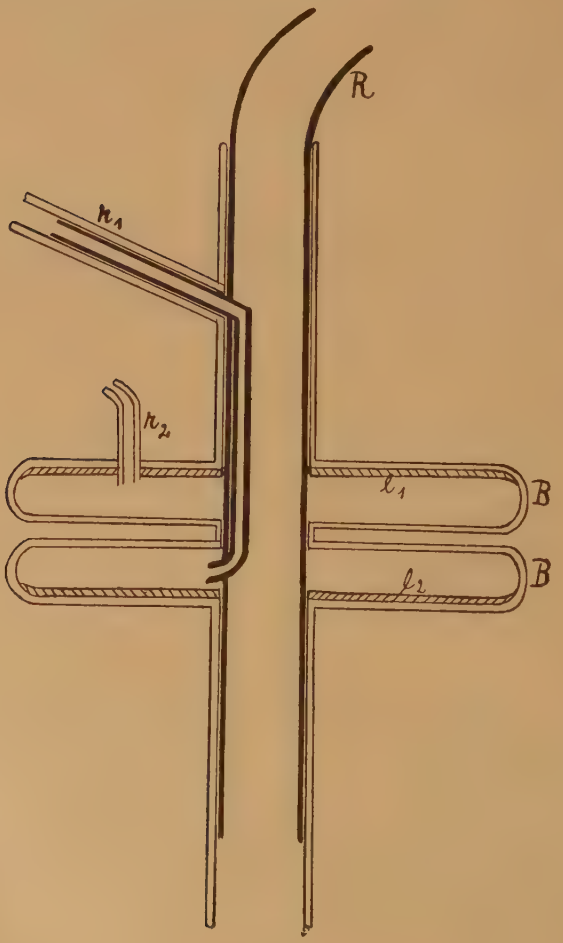

Das Wesentlichste an dem hier abgebildeten Apparat, der auf dem Prinzip der Trendlenburg'schen Kehlkopfkanüle aufgebaut ist, ist folgendes: Die Metallröhre R dient als Ernährungskanüle; sie wird durch die beiden Gummiballons B in der Fistel fixiert. Der untere von den zwei Ballons wird in leerem Zustand unter drehenden Bewegungen in die Magenöffnung gebracht. Durch die Röhrchen $r_1$ und $r_2$ werden dann beide mit Luft gefüllt, dehnen sich dabei aus und geben dadurch, dass sie sich gegenseitig komprimieren und die Ränder der Fistel gut zwischen sich fassen, einen vorzüglichen Abschluss derselben. Damit nun der Luftdruck sich bei dem unteren Ballon hauptsächlich nur in der gewünschten Richtung nach oben und umgekehrt bei dem anderen nur nach unten geltend mache, werden die entgegengesetzten Flächen innen mit einem starken, starren Leinwandbelag ($l_1$ und $l_2$) versehen. Um die Arrosionen der Magenschleimhaut am Fistelrande zu hemmen, wurde der Ballon beim Einführen mit Dermatolpulver bestreut und zwischen Haut und äusserem Ballon eine einfache Schichte Dermatolgaze eingelegt.

Bei unserem Patienten funkionierte der Apparat vorzüglich. Er lag seit Weihnachten 1906, wo er von Katsch, hier, fertiggestellt war, bis Mitte Februar 1907 tadellos.

Die am Schlusse angefügte Abbildung zeigt den Apparat in seiner Anwendung.

Wesentlich ist natürlich, dass die Form und Grösse der Ballons auch die Weite des Fütterungsrohres dem einzelnen Falle genau angepasst wird.

Unser Patient erholte sich dank der nunmehr möglichen ausgezeichneten Ernährung zusehends. Es gelang nun auch, einen Seidenfaden schlucken zu lassen, so dass die weitere Behandlung der Stenose, die sich übrigens jetzt, nachdem sie durch Anlegung der Magenfistel ruhig gestellt worden war, nicht weiter mehr verengte, so dass der Kleine neben der

Fistelernährung auch per os ziemliche Mengen aufzunehmen vermochte, keine Schwierigkeiten mehr finden wird.

Durch die Anlegung einer Magenfistel soll also dem Patienten vor allem die Möglichkeit verschafft werden, seinen Ernährungszustand durch Aufnahme reichlicher Mengen leichtverdaulicher Speisen zu heben. Doch soll das nicht der einzige Zweck der Operation sein. Die so angelegte Magenfistel soll nämlich auch dazu dienen, der Stenose, die man von obenher nicht zu sondieren und zu dilatieren vermochte, womöglich von der Cardia aus beizukommen. Die Methode dazu wurde von v. Hacker ausgebildet, als die sogenannte retrograde Bougierung oder wie v. Hacker selbst sie nennt „Sondierung ohne Ende".

Voraussetzung dafür ist, wie schon gesagt, die Anlegung einer Magenfistel, sowie die Möglichkeit, ein an einem Seidenfaden befestigtes Silberkügelchen zu verschlucken (Socin'sche Silberkornfadenmethode). Ist dies gelungen, so sucht man das Kügelchen im Magen auf, was oft nicht so ganz leicht ist, doch mit dem Ösophagoskop oder der Elektromagnetsonde nach Henle immer gelingt. Dann wird an dem Faden ein ausgezogener Gummidrain befestigt — v. Eiselsberg nimmt dazu konische Gummischläuche — der durch die Stenose durchgezogen wird und die Dilatation forciert. Die Sonden bleiben einige Stunden in der Stenose liegen, werden dann entfernt, während der Faden als Leitseil liegen bleibt für die folgenden Versuche. In einigen Wochen erzielt man so die Dilatation.

Beispiele hiefür liessen sich aus der Literatur in Menge anführen. Ich verzichte darauf, da eine erschöpfende Aufzählung doch sehr weitläufig wäre und der eine oder der andere Fall, dem der suchen will, sofort auffallen wird. Die Methode wird ja in letzterer Zeit fast ausschliesslich angewandt und führt auch immer zu einer sehr guten Heilung.

Zeehuissen (Amsterdam) teilt im Zentralblatt der inneren Medizin 1898 Nr. 2 eine von ihm erfundene Methode mit, mit der er in zwei Fällen ganz gute Resultate erzielte. Ob sie bis jetzt nachgeahmt wurde, konnte ich in der Literatur nirgends entdecken. Jedenfalls aber scheint mir die Methode ihrer Einfachheit halber — sie bildet eine Art Selbstbougierung des Patienten und schont die Speiseröhre mehr als es die gewöhnlichen Sondierungsversuche, auch wenn sie schonend ausgeführt werden, vermögen — einer Nachahmung wert zu sein. — Im ersten Fall, den Zeehuissen veröffentlicht, war die Verätzung aus Versehen erfolgt, indem der Patient in der Meinung, einen Schluck Kognak zu tun, einen Schluck Lauge gemacht hatte. Im Magen hatte das, weil unmittelbar nach der Mahlzeit eingenommen, wegen der Verdünnung nichts geschadet. Der Ösophagus aber war nach einigen Monaten für feste Nahrung undurchgängig geworden und nach acht Monaten war eine selbst für die feinsten Sonden undurchgängige Striktur 37 cm unterhalb der Schneidezähne zu konstatieren. Zeehuissen liess nun sechs Silberkugeln anfertigen (Diameter 6—7 mm), welche in gerader Richtung durchbohrt waren. Durch die feine Öffnung wurde ein an dem einen Pol mit einem Knoten versehener Seidenfaden hindurchgezogen. Jeden Abend unmittelbar nach dem Schlafengehen wurde eine Kugel, soweit es eben ging, hinuntergeschluckt und der Faden fixiert. Mit der kleinsten Kugel wurde die Behandlung eingeleitet und es ergab sich, dass die am Abend hinuntergeschluckte Kugel am nächsten Tag im Magen angelangt war. Denn erstens beim Herausziehen war ein Widerstand zu überwinden, zweitens ein den Knoten berührender Kongopapierstreifen wurde blau, ein Lakmuspapierstreifen rot gefärbt. Nach und nach wurde zu grösseren Kugeln übergegangen und nach einiger Zeit konnte eine starke Sonde in den Magen eingeführt werden.

Zeehuissen beschreibt noch einen von ihm mit dieser sogenannten „Kugelmethode“ behandelten Fall, bei dem zwei Strikturen zu konstatieren waren, eine 15 cm unter den Schneidezähnen, die zweite 36—37 cm davon entfernt. Und doch konnte der Patient nach sechswöchentlicher Behandlung das Krankenhaus wieder verlassen und nach weiteren drei Monaten passierte eine 11 mm dicke Sonde leicht die frühere Stenose.

Nur der Vollständigkeit halber möchte ich noch eine Methode anfügen, nach der Dunham (Boston med. and surg. journ. 1901 Nr. 9: The treatement of stricture of the oesophagus) Ösophagusstenosen behandelt. Bei solchen Fällen von Verengerung, die noch geringe Flüssigkeitsmengen durchlassen und bei denen Gastrotomie gemacht ist, wird von ihm ein schwarzer Seidenfaden durch ein gewöhnliches Trinkröhrchen geleitet und indem der Kranke ein Glas Wasser mittels des Röhrchens ansaugt, in den Magen gewaschen. Der Faden wird dann mittels gekrümmter Sonde vom Magenmund aus gefasst. Schluckt der Kranke nicht (z. B. Kinder), so wird durch einen ins Nasenloch eingeführten abgeschnittenen Katheter mit Glastrichter der Seidenfaden hinabgespült. Nachher erfolgt die Aufweitung der Striktur mit einem Drahtspindelbougie: fünffüssiger Stahldraht mit geknöpften Enden, der in der Mitte eine spindelförmige Anschwellung trägt. Zugleich mit dem Draht wird eine hanfene Angelleine eingeführt, die, nachdem der Rachen und die Ränder der Speiseröhre im Magen durch entsprechende Aluminiumschutzröhren gesichert sind, als Säge benutzt wird, indem man sie hin und herzieht. Man fühlt am Vorwärtsgleiten der Spindel, dass die Striktur sich erweitert. Es folgen dann nachher stärkere Spindeln, eventuell ebenfalls mit Einsägen der Striktur.

Für Strikturen, die noch von oben für eine Sonde durch-

gängig sind, hat Verfasser einen ähnlichen „Sägeapparat“ konstruiert, bei dem die sägende Schnur durch Bohrungen in einem Sondenknopf, der an ein Fischbeinbougie angeschraubt ist, hindurchgeht. Besondere Vorrichtungen dienen zum Schutz des gesunden Teiles des Ösophagus. Um nach dem Durchschneiden der Striktur ein Eindringen in falscher Richtung bei der Nachkur mit Bougies zu vermeiden, hat Verfasser hohle, unten mit konischem Metallstift versehene Gummisonden über einen Leitdraht, der entweder von oben oder von unten eingeführt wurde, hinabgeschoben.

Jedenfalls haben wir keinen Grund, diese Methode des Engländers gegen unsere eigenen zu vertauschen.

In allerjüngster Zeit scheint es nun endlich auch gelingen zu wollen, narbige Ösophagusstenosen medikamentös zu beeinflussen. Weisselberg in Elterode berichtet in Nr. 33 der Münch. Med. Wochenschr. 1906 über einen Fall von Ösophagusstriktur, den er durch Fibrolysin zur Heilung zu bringen vermochte. Ein 21jähriger Maurer hatte, nachdem er aus Versehen, in dem Glauben Selterswasser vorgesetzt zu erhalten, Natronlauge getrunken hatte, mehrere Strikturen des Ösophagus bekommen, die erst ohne Erfolg mit Sonden behandelt wurden. Weisselberg versuchte dann Einspritzungen von Thiosinamin (Thiosinamin 9,0, Alkohol absol. 9,0, Aq. dest. ad 60,0) zu 1 ccm und gab den Versuch, nachdem 20 Einspritzungen keinen Erfolg gebracht hatten, wieder auf, um mit Fibrolysin (Merck in Darmstadt) fortzufahren. In Zwischenräumen von 2—3 Tagen wurde der Inhalt eines Fläschchens, 2,3 ccm, unter die Rückenhaut injiziert. Nach denselben trat zunächst eine Erweiterung der beiden oberen Narben in der Speiseröhre (23 und 27 cm von der unteren Zahnreihe entfernt) ein, so dass schliesslich sich die stärksten Sonden hindurchführen liessen. Durch die Cardia jedoch liess sich nicht einmal die feinste Sonde einführen. Ja

der Patient brachte acht Tage lang kaum einen Schluck Wasser hinunter, bis endlich nach der 39. Einspritzung sich zum erstenmal die dünnste Sonde durch die Cardia führen liess. Von da ab trat rapide Besserung in dem Befinden ein, es wurde nichts mehr erbrochen und das Körpergewicht stieg innerhalb eines Monates von 42½ Kilo bis auf 59½ Kilo. Patient kann alles essen, ohne irgendwelche Schmerzen.

Im ganzen wurden 50 Einspritzungen gemacht, die nur geringen, schnell vorübergehenden Schmerz an der Einstichstelle hervorriefen. Abszesse wurden nur zwei von ganz geringer Grösse beobachtet.

Weisselberg empfiehlt daher die Anwendung des Fibrolysins bei Verätzungsstrikturen des Ösophagus aufs wärmste.

Lewandowsky empfiehlt in „Therapie der Gegenwart“ 1903 Nr. 10 das Thiosinamin als für den Organismus unschädlich, bei allen narbigen Zuständen der Haut und des inneren Körpers, welcher Herkunft sie auch sein mögen, in 15prozentiger alkoholischer Lösung.

Langemann erzielte (Deutsche Med. Wochenschr. 1904 Nr. 13) einen Erfolg bei narbiger Kontraktur am Daumen. Mellin glaubt nach einer Verbrennung zurückgebliebene Narben am Ellenbogen günstig damit beeinflusst zu haben.

E. Remete (Zentralblatt für die Krankheiten der Harn- und Sexualorgane, Bd. 16, Heft 4) machte Versuche mit Thiosinamin zur Behandlung von Harnröhrenstrikturen. Das durch Behandlung von 20 Kranken gezeigte Resultat lautet, „dass das Verfahren in der Mehrzahl der Fälle von entschieden konstatierbarem günstigem Erfolg begleitet war“.

L. Teleky (Wiener klin. Wochenschr. 1902 Nr. 8) behandelte drei Fälle von narbiger Ösophagusstenose, darunter zwei mit sehr günstigem Erfolg mit Thiosinamin. Er injizierte bei Erwachsenen alle 2—3 Tage 5—10 Teilstriche einer 15prozentigen Thiosinaminlösung unter die Rückenhaut, bei

Kindern 2—3 Teilstriche. So wurde eine 31jährige Frau mit einer 25 Jahre bestehenden, ziemlich hochgradigen Narbenstriktur der Speiseröhre nach zehn Injektionen geheilt. Bei einem Knaben von 28 Monaten, mit einer sechs Monate alten Striktur, wurden sechs Injektionen gemacht und es konnte eine $12^1/_3$ mm dicke Sonde die Stenose passieren. Bei dem dritten mitgeteilten Fall musste trotz anfänglicher Besserung doch noch die Gastrotomie ausgeführt werden. In Therapie der Gegenwart 1907, erstes Heft, teilt E. Sachs aus dem Krankenhaus in Moabit-Berlin sowie aus der Privatklinik von Klemperer je einen Fall von Heilung von narbiger Pylorusstenose nach subkutanen Einspritzungen von Thiosinaminlösung mit.

Noch ein Gesichtspunkt bleibt mir zu erwähnen, die Behandlung von Narbenstrikturen mittels Elektrolyse. Deutsche Versuche scheinen gar nicht vorzuliegen, wenigstens konnte ich in der mir zu Gebote stehenden Literatur keinen derartigen Fall eruieren. Dagegen behandelte J. B. Seldowitsch (Russkij Wratsch 1903 Nr. 1) drei Fälle mit sehr gutem Erfolg. Nr. 1 wurde in drei Sitzungen von $8^1/_3$ auf 13 mm dilatiert, Nr. 2 in drei Sitzungen von $3^1/_3$ auf 11 mm, Nr 3. in zwei Sitzungen von 6 auf 10 mm. In den beiden ersten Fällen verengte sich die Öffnung während mehreren Monaten nach der Behandlung nur sehr wenig.

Auch J. A. Fort erzielte nach einer Mitteilung auf dem internationalen medizinischen Kongress zu Paris 2.—9. August 1900 (Traitement des rétrécissements de l'oesophage par l'éléctrolyse linéaire) bei Narbenstrikturen der Speiseröhre infolge von Verbrennungen mittels der lineären Elektrolyse volle Heilung.

In den Lehrbüchern von v. Bergmann, Bruns und von Mikulicz wird sie nur kurz erwähnt.

Zum Schlusse möchte ich nur noch ein paar Worte über die Prognose der Verätzungen des Ösophagus anfügen. Ich

entnehme sie einer Mitteilung v. Hackers: An den direkten Folgen der Vergiftung stirbt mindestens ein Drittel (bei Laugenvergiftung ein Viertel, bei Schwefelsäurevergiftungen mehr als die Hälfte). Von den Überlebenden bekommen bei Laugenvergiftung mehr als die Hälfte, bei Schwefelsäurevergiftung mehr als ein Drittel schwere Strikturen, dann erst leichtere oder keine. Von den Kranken, die Verätzungsstrikturen davontragen, erliegt mindestens noch der dritte Teil den Folgen derselben.

# Lebenslauf.

Ich wurde am 13. März 1882 zu Deggendorf geboren als Sohn des zu Walpertskirchen verstorbenen Kaminkehrermeisters Jakob Graf. Nachdem ich die Volksschule in Dorfen, Wald a./Alz und Walpertskirchen besucht hatte, kam ich nach Kloster Scheyern, um dort die ersten fünf Klassen des Gymnasiums durchzumachen. Hernach war ich zwei Jahre in Freising und absolvierte dann nach weiteren zwei Jahren am Kgl. Wilhelmsgymnasium in München.

Auf der Universität München bestand ich nach einem medizinischen Studium von fünf Semestern die ärztliche Vorprüfung.

Von April bis Oktober 1904 diente ich beim kgl. bayr. Infanterie-Leibregiment die erste Hälfte meines Einjährigen-Jahres.

Am 13. Oktober 1906 begann ich die ärztliche Prüfung, die ich am 28. November 1906 glücklich beendete.

Seit 1. Dezember 1906 stehe ich an der medizinischen Poliklinik hier, bei Herrn Prof. Dr. May als Medizinalpraktikant.

**Anton Graf.**

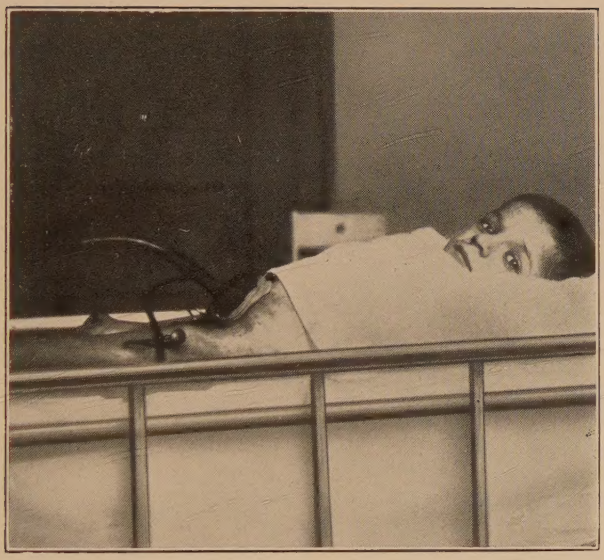

Abbildung zu Seite 33.